

Caso de Interés Radiológico

Diseción espontánea aislada del tronco celiaco en un paciente que practica crossfit

Dra. Nereida A. Ríos*, Dr. Rafael Reyes Richa** y Dr. Silvino Simón***

Palabras claves:

Diseción de tronco celiaco,
Diseción de arterias viscerales, CT abdominal trifásico, CT multicorte.

Keywords:

Dissection of the celiac trunk,
Dissection of visceral arteries,
abdominal CT three-phase, CT multislice.

*Departamento de Radiología Clínica
Hospital San Fernando*, **Cirujanos
Clínica San Fernando.*

*Correspondencia: Dra. Nereida Ríos
nríos@hospital-sanfernando.com*

Resumen

La diseción espontánea y aislada del tronco celiaco o de las arterias viscerales, es una entidad considerada como muy rara. La diseción del tronco celiaco ha sido asociada a trauma y con mayor frecuencia representa la extensión de una diseción aórtica. En nuestro caso reportamos una diseción aislada del tronco celiaco en un adulto sano de 43 años, que realiza prácticas de entrenamiento físico de alta intensidad asociadas al uso de anabólicos esteroides.

Abstract

Dissection of the celiac trunk, dissection of visceral arteries, abdominal CT three-phase, CT multislice spontaneous and isolated of the celiac trunk or visceral artery dissection, is an entity considered to be very rare. The dissection of the celiac trunk has been associated with trauma and frequently represents the extension of an aortic dissection. In our case we report a dissection of the celiac trunk in a healthy adult of 43 years, performing high-intensity physical training practices associated with the use of anabolic steroids.

REPORTE DE CASO

El paciente acude al cuarto de urgencias con intenso dolor abdominal de un día de evolución. Describe el dolor como agudo, súbito y asociado a sudoración. Inicialmente se ubica en el mesogástrico y flanco izquierdo, para luego localizarse a nivel peri umbilical.

Niega haber tenido dolor abdominal similar en el pasado. También niega náuseas, vómitos y fiebre. Refiere haber estado realizando ejercicios físicos muy intensos el mismo día, previo a la aparición del cuadro doloroso en cuestión. El paciente practica rutinas de ejercicios físicos tipo Crossfit, de lo cual ampliaremos un poco más adelante así como el efecto que posiblemente ejerció el uso de esteroides anabólicos en el desarrollo del cuadro clínico en este paciente.

Al examen físico: PA 110/60, FC 68x', el abdomen es blando, depresible, con ruidos hidroaéreos aumentados.

Los exámenes de laboratorio iniciales mostraron leve descenso de la hemoglobina y hematocrito y de VCM, HCM e incremento de RDW. También se identi-

ficó leve incremento de las transaminasas ALT 42mg/dl y AST 59mg/dl, que se normalizaron 24 horas después. Se le realiza UROCAT simple, con cortes helicoidales de 0.625mm de grosor, que mostró cambios inflamatorios en la grasa abdominal periceliaca, mínima cantidad de líquido en el espacio recto vesical e incremento de la densidad de la grasa en la raíz proximal del mesenterio del intestino delgado. Fig. 1a y 1b.

Al día siguiente se le realiza CAT abdominal trifásico, la fase inicial con contraste oral positivo y negativo, con cortes de 5mm de grosor, seguido de cortes helicoidales con contraste endovenoso no iónico yodado (ioversol 320, 90ml a 4ml/s, con inyector en fase arterial (1.2mm de grosor) y fase portal (0.625mm), con reconstrucciones multiplanares, 3D MIP y 3D VR.

Se identifica desgarramiento de la pared interna del tronco celiaco con doble lumen, localizada antes de la bifurcación, sin compromiso de la aorta abdominal ni de las ramas del tronco celiaco. No hay alteración en las vísceras. Fig. 2 a y 2 b.

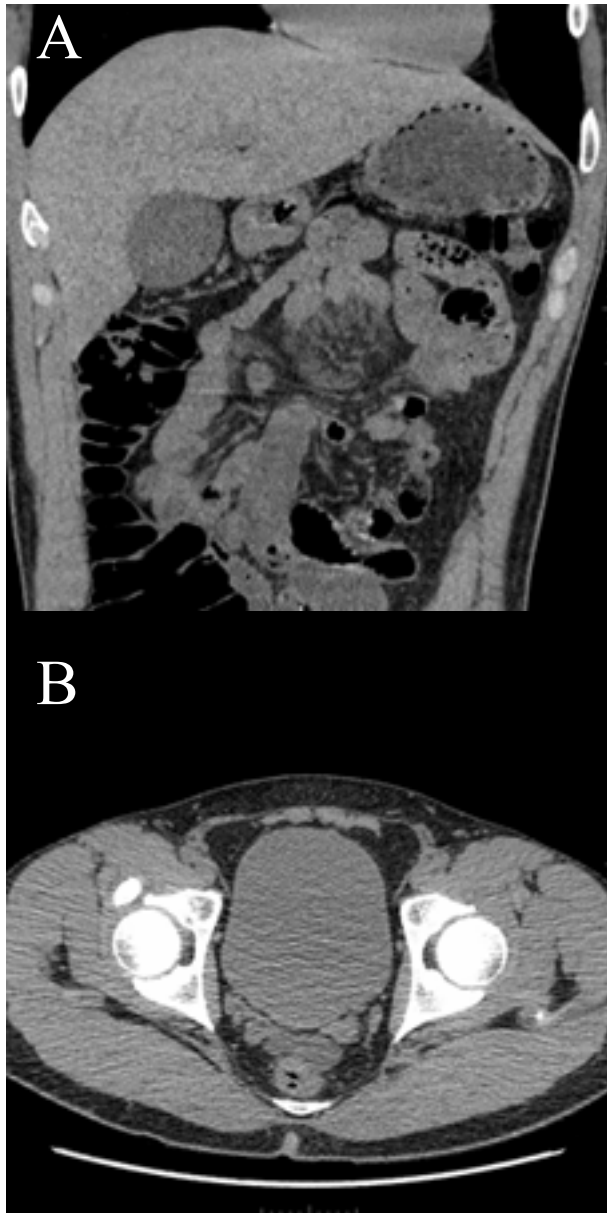


Figura 1.

El paciente es tratado en forma conservadora, se le administró tramal subcutáneo, cediendo el dolor. Está asintomático a las 48 horas. Se le da de alta con recomendaciones (suspender ejercicios, suplementos vitamínicos y hormonas esteroideas anabólicas), clopidogrel 75mg vo c/día, Rosuvastatina 10mg vo c/día y control con CAT abdominal en dos meses.

DISCUSIÓN

La disección de las arterias viscerales en forma espontánea reportadas en su mayoría, se refieren a la arteria mesentérica superior, sin embargo, casos que so-

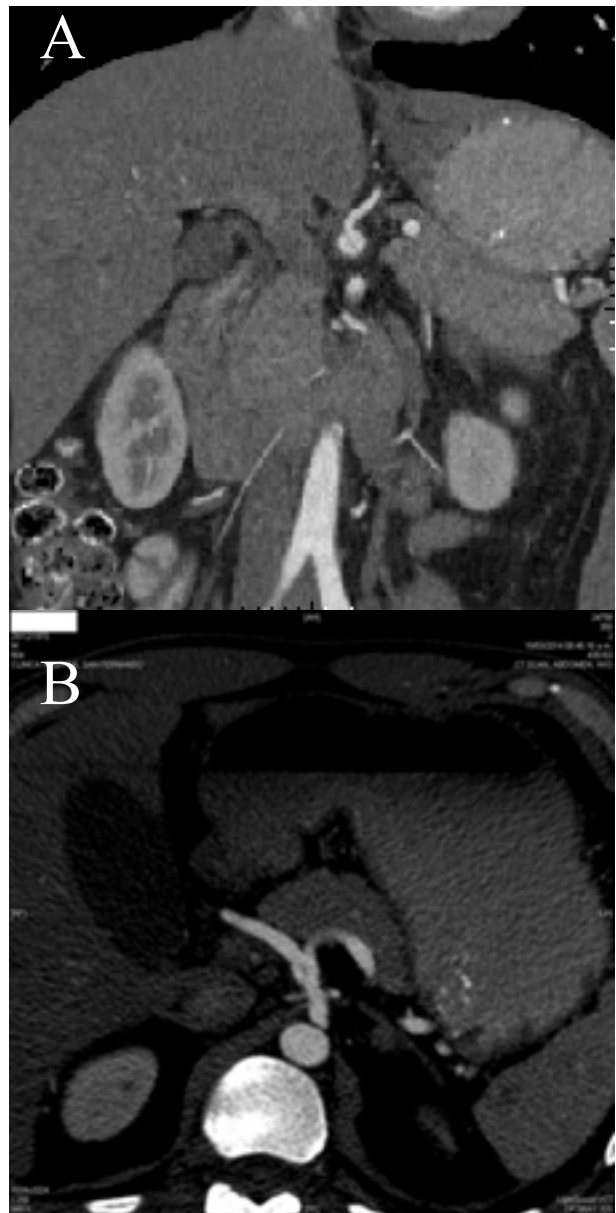


Figura 2.

loafecten al tronco celiaco, en la literatura solo se han reportado 25[1].

Hay predilección por el sexo masculino (4:1) y por lo general a mediados de los 50 años. Se desconoce la causa, pero existen factores de riesgo como la hipertensión arterial, desórdenes del tejido conectivo y enfermedades inflamatorias[2].

La disección arterial asociada a actividad física (natación intensa, lagartijas o pechadas, actividad sexual, ejercicio extenuante, levantamiento de pesas) ha sido reportada previamente; usualmente afecta a la aorta torácica ascendente y descendente. Solo hay un caso repor-

tado de disección aislada de tronco celiaco, asociado a levantamiento de pesas[3]. Se piensa que el factor clave entre levantar pesas y disección arterial es la elevación extraordinaria de la presión arterial durante un esfuerzo vigoroso, alcanzando hasta 320/250 mm Hg [4].

El Crossfit se trata de una modalidad de entrenamiento personal, patentizado en los Estados Unidos y que tiene su origen en las fuerzas armadas especiales. Se considera un estilo de vida por sus seguidores, tanto niños como adultos. Las sesiones están concebidas para durar 60 minutos y se estructuran en tres etapas[5]:

1. Calentamiento/Técnica/Fuerza (10'-20'): comprende ejercicios de estiramiento para aumentar el ritmo cardiovascular y ejercicios para aumentar fuerza.
2. WOD o EDD (15'-30') o "Estiramiento Del Día": es la parte más intensa en donde todo el cuerpo es ejercitado.
3. Abdominales, estiramiento y vuelta a la calma (10'-15'): desaceleración de la dinámica para disminuir los signos vitales, complementado con estiramientos.

La segunda fase del entrenamiento se basa sobre todo en la halterofilia, es decir un trabajo de alta intensidad y corta duración. El atleta debe conocer sus límites para no poner en riesgo su seguridad.

Numerosos estudios informan de muertes cardíacas súbitas relacionadas con los esteroides que también mostraron fibrosis miocárdica en ausencia de coronariopatía arterioesclerótica. La miocardiopatía hipertrofica es la causa más común de muerte súbita en el deportista y se considera una consecuencia directa y aguda del uso de esteroides anabolizantes.

Se conoce que la exposición a los esteroides anabolizantes altera el crecimiento de las células endoteliales con un fuerte efecto antiproliferativo, induce la apoptosis, y modifica los niveles intracelulares de calcio. Estas alteraciones endoteliales observados se pueden considerar eventos que predisponen a daños graves a nivel vascular.

En la disección del tronco celiaco, el paciente puede presentarse con síntomas inespecíficos como dolor epigástrico súbito, puede acompañarse de ictericia obstructiva, pancreatitis o angina intestinal. En algunos casos el diagnóstico se hace en pacientes asintomáticos.

La historia natural es impredecible, pero puede haber resolución espontanea, oclusión definitiva de arteria visceral o ruptura.

La modalidad principal para el diagnóstico es el TAC multicortes con fase arterial y portal, también son útiles la angiografía con resonancia magnética y la angiografía convencional.

Los hallazgos reportados son membrana intimal, lumen falso trombosado, infiltración de la grasapericeliaca, aneurisma de la arteria celiaca, extensión de la disección y aneurisma adicional (arteria hepática) [7].

Debido a que existen pocas series de casos reportados, el manejo de la disección aislada del tronco celiaco está menos documentada que la disección de la arteria mesentérica superior.

En esta entidad, el tratamiento preferencial es la reconstrucción quirúrgica, posiblemente por el rol tan importante en la irrigación de las asas intestinales, a diferencia del tronco celiaco en donde la mayoría de los casos son manejados conservadoramente con tratamiento médico, si el paciente está asintomático. Si el paciente está sintomático o presenta complicaciones (signos de isquemia), la cirugía y los procedimientos endovasculares están indicados [8].

CONCLUSION

El estar en buena forma física es una actividad muy popular en nuestra época y cada vez existen diferentes formas de alcanzarla. El Crossfit, una variante de entrenamiento de alta intensidad, ha sido uno de los factores a considerar como precipitante de la disección arterial en nuestro paciente. Otro hecho de gran importancia es el uso de esteroides anabólicos para optimizar el rendimiento físico, cuya relación causa efecto en este caso, no puede ignorarse.

Los síntomas inespecíficos, pueden condicionar un retraso en el diagnóstico adecuado y potenciar las complicaciones. Por lo tanto es indispensable mantener presente la posibilidad de este diagnóstico, no solo en aquellos pacientes con factores de alto riesgo conocidos sino también en aquellos que practican diariamente actividades físicas de alta intensidad, sobre todo hombres de mediana edad y considerar el CT multiforme como la modalidad indicada para el diagnóstico definitivo.

REFERENCIAS

- [1] Nordanstig J, Gerdes H, Kocys E. Spontaneous isolated dissection of the celiac trunk with rupture of the proximal splenic artery: a case report. *European Journal of Vascular et Endovascular Surgery* 2009;37:194-197.
- [2] Poylin V, Hile C, Campbell D. Medical Management of Spontaneous Celiac Artery Dissection: Case Report and Literature Review. *Vascular and Endovascular Surgery* 2008;42(1):62-64.
- [3] Riles T, Lin J. Celiac artery dissection from heavy weight lifting. *Journal of Vascular Surgery* 2011;53:1714-5.
- [4] MacDougall J, Tuxen D, Sale D, Moroz J, Sutton J. Arterial blood pressure response to heavy resistance exercise. *Journal of Applied Physiology* 1985;58:785-790.
- [5] «mundocrossfit.com.» [En línea]. Available: www.mundocrossfit.com/acerca-de. [Último acceso: 30 Marzo 2014].
- [6] Lane HA, Grace F, Smith JC, et al. Impaired vasoreactivity in bodybuilders using androgenic anabolic steroids. *Eur J Clin. Invest* 2006; 36:483-488
- [7] D'Ambrosio N, Friedman B, Siegel D, Katz D, Newatia A, Hines A. Spontaneous Isolated Dissection of the Celiac Artery: CT Findings in Adults. *American Journal of Roentgenology* 2007; 188:W506-W511.
- [8] Kang U R, Kim YH, Lee YH. Endovascular stent graft for treatment of complicated spontaneous dissection of Celiac artery: Report of two cases. *Korean Journal of Radiology* 2013; 14(3):460-464.