









## REPORTE DE CASO

## Detección de una variante genética del Síndrome de Apert

Daniela Lynett , María Paola Lubo López , Laura Andrea Rojas Arbelaez , Paula Andrea Rodríguez Ocampo , Lev Bladimir, Daniel Jimenez , Luis Gustavo Celis Regalado , Nathalia Fonque Ojeda, Gabriela García Montoya

Semillero de Investigación en Terapia Celular y Metabolismo, Facultad de Medicina, Universidad de La Sabana, Chía, Colombia.

Recibido: 21 de octubre de 2024 / Aceptado: 19 de noviembre de 2024 / Publicado: 29 de noviembre de 2024.

© Autor(es) 2024. Artículo publicado con Acceso Abierto.



## Resumen

**Introducción:** El síndrome de Apert (SA), o acrocefalosindactilia tipo I, es un trastorno congénito autosómico dominante causado por una mutación en el gen FGFR2, esencial durante el desarrollo embrionario. Se caracteriza por craneosinostosis, hipoplasia del tercio medio facial y sindactilia. Aunque es poco frecuente, su incidencia es de 1/100,000 a 1/160,000 nacidos vivos, con una prevalencia de 1 a 9 casos por cada 100,000 personas. El diagnóstico prenatal es complejo debido a su similitud con otros síndromes congénitos.

**Objetivo:** Este artículo analiza la caracterización genética y molecular de una paciente diagnosticada con Síndrome de Apert. **Metodología:** Se obtuvo consentimiento informado y se realizó la historia clínica y examen físico. Se recolectaron muestras de sangre para exámenes paraclínicos y moleculares, así como estudios de imagen. **Resultados:** Los resultados mostraron características fenotípicas compatibles con el síndrome, como estrabismo, proptosis y craneosinostosis tipo plagiocefalia anterior. Los estudios genéticos detectaron una variante patogénica en el gen FGFR2 (c.755C>G) y una variante de significado incierto (c.532C>T).

**Discusión:** La mutación FGFR2 (c.755C>G) es una de las más frecuentes en el SA y se sugiere que afecta la especificidad del receptor, conduciendo a la supresión de la apoptosis de osteoblastos, resultando en las características fenotípicas del síndrome. **Conclusión:** Aunque la variante de significado incierto (c.532C>T) presenta características deletéreas, no se han reportado otros casos con esta variante. Actualmente, la paciente no ha presentado deterioro adicional y el pronóstico sigue siendo incierto. Se considera necesario ampliar los estudios moleculares para investigar esta nueva variante y sus implicaciones clínicas.

## Autor corresponsal

Daniela Lynett

## Email

danielalyfl@unisabana.edu.co

## Palabras clave

Síndrome de Apert, Factor de crecimiento fibroblástico, Craneosinostosis, acrocefalosindactilia.

## Aspectos bioéticos

Los autores declaran no tener potenciales conflictos de interés, y que se obtuvo consentimiento informado de los participantes.

## Financiamiento

Los autores declaran que no hubo financiamiento externo para la confección de este manuscrito.

## Licencia y distribución

Publicado por Infomedic International bajo Licencia Internacional Creative Commons 4.0 (CC-BY-NC).

## DOI

10.37980/im.journal.ggcl.20242459

## Introducción

El síndrome de Apert (SA) es un trastorno raro y complejo que se incluye en el grupo de las acrocefalosindactilias, las cuales se caracterizan por malformaciones en el cráneo, la cara, las manos y los pies [1]. La mayoría de los casos resultan de mutaciones de novo en individuos sin antecedentes familiares previos, aunque también puede ser heredado de manera autosómica dominante [2]. Estas mutaciones afectan el gen FGFR2, que codifica el receptor 2 del factor de crecimiento de los fibroblastos [3].

En específico, la mutación en el gen FGFR2 implica una sustitución de citosina por guanina en la posición 755, lo que resulta en un cambio de serina por triptófano en la proteína resultante. Esta alteración afecta el desarrollo del sistema óseo, causando una fusión prematura de los huesos del cráneo y una formación inadecuada de las extremidades durante la etapa embrionaria [3,4].

Entre las manifestaciones más frecuentes que acompañan esta patología podemos encontrar la craneosinostosis, hipoplasia del tercio medio de la cara y sindactilia de manos y pies [5]. También pueden presentarse anomalías cardiovasculares, neurológicas y genitourinarias [6]. Por otro lado, el diagnóstico prenatal es complejo debido a la superposición con otros síndromes de craneosinostosis como el síndrome de Crouzon, Pfeiffer, Muenke y Saethre - Chotzen [6,7]. Asimismo, los estudios ecográficos pueden sugerir deformidades craneofaciales, pero el diagnóstico definitivo se confirma postnatalmente mediante análisis moleculares que identifican mutaciones en el gen FGFR2 [6].

El presente artículo tiene como objetivo describir y analizar la caracterización genética y molecular de una paciente diagnosticada con Síndrome de Apert. Se abordará su presentación clínica, diagnóstico molecular y enfoque integral del tratamiento multidisciplinario aplicado.

### Metodología

Se obtuvo previamente el consentimiento informado y se realizó una anamnesis detallada a la madre de la paciente para la elaboración de la historia clínica, con especial énfasis en indagar sobre las condiciones socioeconómicas durante la gestación, así como las posibles exposiciones a factores medioambientales que pudieran haber repercutido negativamente en el embarazo. Adicionalmente, se llevó a cabo un examen físico exhaustivo, documentando cada uno de los detalles anatómicos - patológicos de la paciente. Posteriormente, se recolectaron muestras de sangre para la realización de exámenes paraclínicos y moleculares, junto con estudios imagenológicos, los cuales fueron fundamentales para confirmar el diagnóstico de síndrome de Apert.

### Resultados

Gestante femenina de 31 años, con fórmula obstétrica G2P0A1, quien durante los controles prenatales previos presenta exámenes paraclínicos y clínica dentro de la normalidad, en condiciones socioeconómicas adecuadas y sin exposiciones nocivas a factores medioambientales. Sin embargo, en la ecografía de detalle anatómico realizada a las 30.5 semanas se identifica la presencia de ventri-

culomegalia izquierda fetal, por lo que es remitida a la ginecoobstetra perinatólogo. Este decide finalizar el embarazo por cesárea programada dados los hallazgos previamente descritos y ordena realizar estudios postnatales para la ventriculomegalia.

A las 39.2 semanas de gestación, nació una recién nacida de sexo femenino con un peso de 3,310 gramos y una talla de 52 cm, con una adaptación neonatal adecuada. Durante el primer mes de vida, se identificaron los siguientes hallazgos fenotípicos: estrabismo derecho, proptosis derecha, hiperostosis de la sutura coronal derecha, deformidad craneofacial, aplanamiento frontal derecho y aumento del tamaño del hallux bilateral. Se solicitaron estudios de citogenética y de imágenes diagnósticas. Se le realizó un cariotipo de bandas G, en el cual se realizó un análisis de 25 metafases a una resolución de 400 - 500 bandas, donde revela una constitución cromosómica 46,XX sin alteraciones estructurales evidentes (Figura 1). Así mismo, dada la asimetría craneal por deformidad fronto - orbitaria derecha, se realiza la confirmación radiológica de craneosinostosis, lo cual lleva a la indicación de corrección quirúrgica.

La intervención quirúrgica se realiza a los 5 meses de edad de la paciente, en la cual se encuentran hallazgos de deformidad craneofacial que compromete la órbita derecha por disminución del diámetro horizontal, depresión frontal derecha compensada por abombamiento izquierdo e hiperostosis de la sutura coronal derecha con fusión patológica concordante con craneosinostosis tipo plagiocefalia anterior. Se realiza la corrección y remodelación de la órbita sin complicaciones con manejo posterior en la Unidad de Cuidado Intensivo Pediátrica hasta ser dada de alta por presentar una adecuada evolución clínica.

Ante la sospecha de síndrome de Pfeiffer, se solicita un panel molecular de 38 genes para craneosinostosis (Tabla 1), en el que se identifica una variante heterocigota patogénica en el gen FGFR2 (cambio de citosina por guanina en la posición 755 del ADNc, en el exón 7, produciendo un cambio de sentido erróneo (missense) de serina por triptófano en el aminoácido 252). También se encuentra una variante de significado incierto en el mismo gen (cambio de citosina por timina en la posición 532 del ADNc, en el

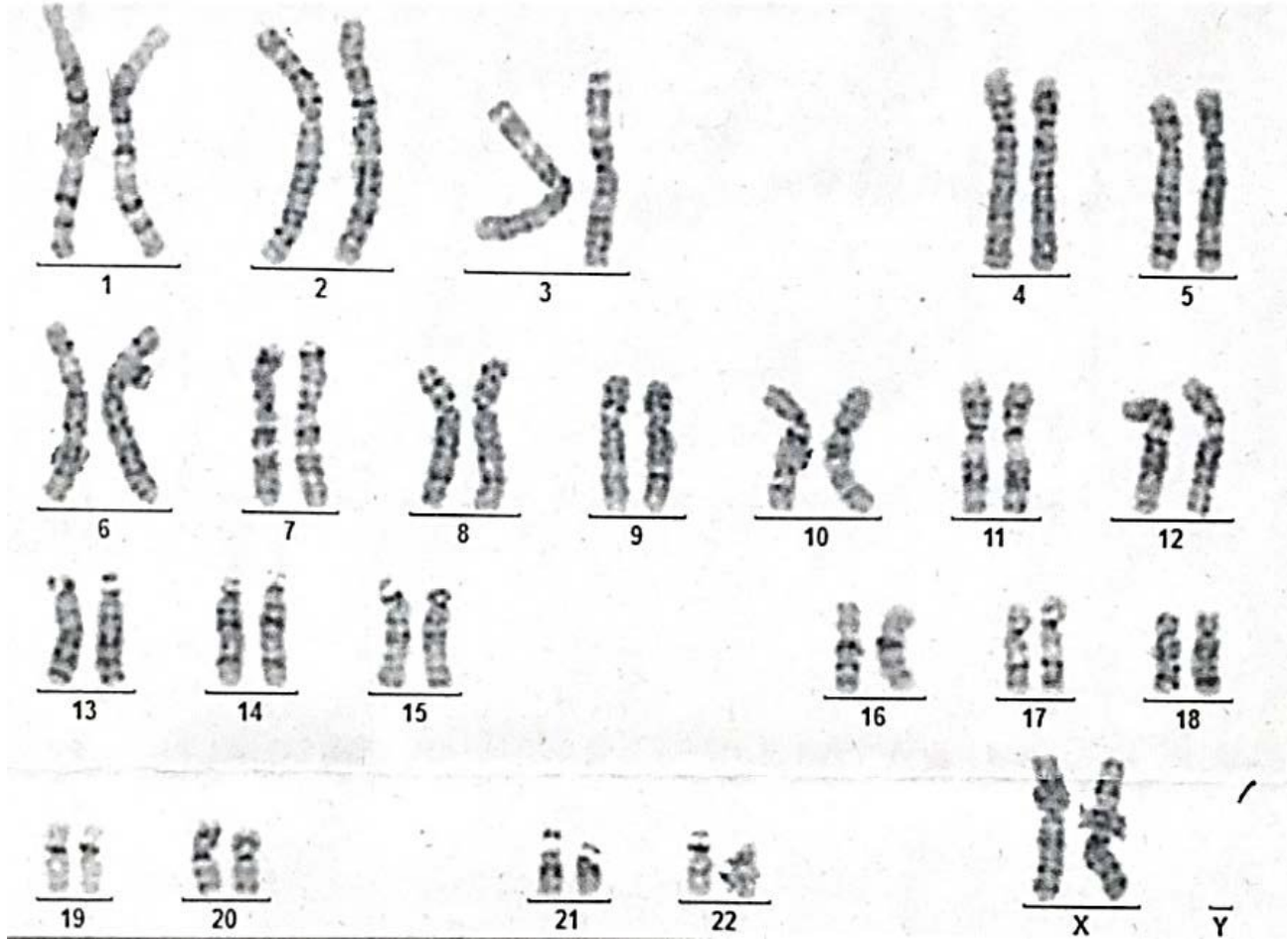
**Figura 1.** Cariotipo 46,XX.

Tabla 1. Secuenciación mediante NGS (Next-Generation Sequencing) para genes relacionados con craneosinostosis.

Gen	ADN	Proteína	Cigosis	Significado Clínico	Referencia
FGFR2 (NM_000141.4)	c.755C>G	p.Ser252Trp	Heterocigosis	Patogénica	rs79184941
	c.532C>T	p.Arg178Cys	Heterocigosis	Significado Clínico Incierto	rs974173968

exón 5, que a nivel de la proteína produce un cambio de sentido erróneo (missense) de arginina por cisteína en el aminoácido 178).

Con el apoyo de diversas especialidades, se lleva a cabo una junta médica para abordar adicionalmente la torsión tibial interna y la inestabilidad en la marcha de la paciente. Se decide la utilización de ortesis tipo Dennis Brown

con rotación externa a 45° y bandas anti-rotatorias en ambos pies para alinear los miembros inferiores y mejorar el patrón de marcha.

La paciente fue readmitida a los 2 años de edad por una recidiva de craneosinostosis. El mismo día, se realizó una segunda cirugía y craneotomía descompresiva bifrontal, revelando deformidades por fusión de la sutura coronal,

abombamiento frontal izquierdo y retroceso del reborde orbitario superior. El procedimiento fue exitoso, con traslado a la Unidad de Cuidado Intermedio Pediátrico. La paciente presentó anemia postoperatoria, requiriendo transfusión de 180 cc de glóbulos rojos. Fue dada de alta al quinto día con evolución favorable.

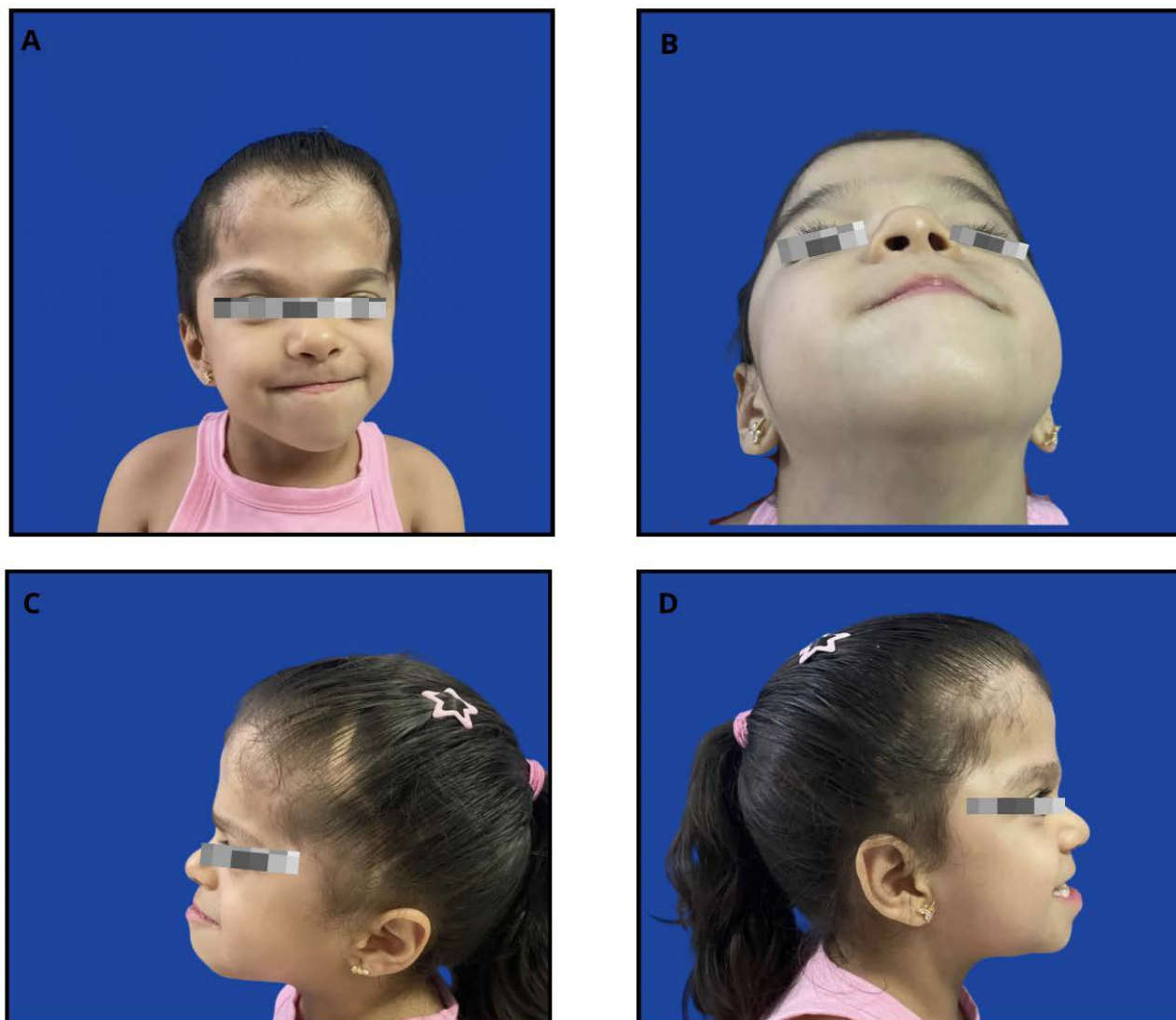
En los seguimientos posteriores a la segunda intervención quirúrgica, la paciente presenta una infección del sitio operatorio, la cual se maneja con Trimetoprim/Sulfametoxazol, logrando una adecuada respuesta y resolución del cuadro. Aparte de esta complicación, no presenta más problemas derivados de la cirugía. Las Figuras 2 y 3

muestran las imágenes de la paciente, tomadas a los 5 años de edad.

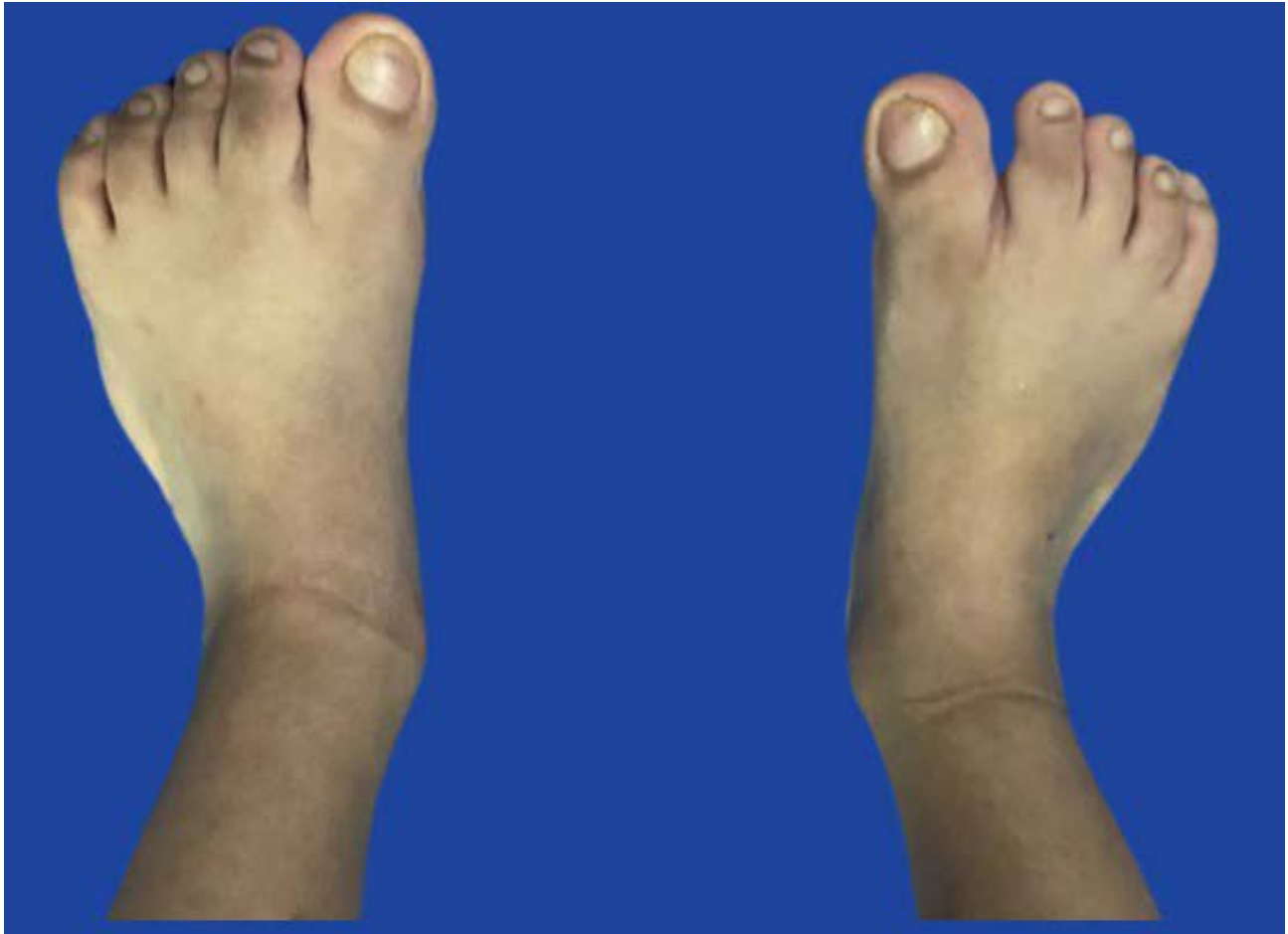### Discusión

El síndrome de Apert, también conocido como acrocefalo-sindactilia tipo 1, es un trastorno genético autosómico dominante que se caracteriza por sinostosis craneal prematura, anomalías faciales y sindactilia simétrica en manos y pies. Esta condición resulta de mutaciones puntuales en el gen *FGFR2* (receptor del factor de crecimiento fibroblástico 2), ubicado en el cromosoma 10q26.13. Las mutaciones más prevalentes asociadas son S252W y P253R, las cuales alteran el desarrollo normal de los hue-

**Figura 2.** Plagiocefalia post corrección quirúrgica.



A y B) Frente alta y grande, comisura labial desviada. C y D) Prognatismo, se evidencia cicatriz de cirugía de craneosinostosis.

**Figura 3.** Hallux varus y aumento del tamaño del hallux bilateral.

sos y tejidos conectivos, dando lugar a las características físicas distintivas de este trastorno [8,9].

Este trastorno genético presenta una incidencia estimada que varía entre 1 en 65,000 y 200,000 nacimientos, afectando equitativamente a ambos sexos. Se ha observado que la incidencia aumenta con la edad paterna avanzada, lo que sugiere una posible ventaja selectiva en las células espermatozooides masculinas. Aunque la condición presenta una penetrancia completa, su expresividad es variable, resultando en un rango de manifestaciones que puede ir desde individuos fenotípicamente no afectados hasta casos con deformidades severas, incluso dentro de una misma familia [10,11,12].

En la presentación clínica de la paciente se observaron diversas manifestaciones fenotípicas características de este síndrome las cuales han sido reportadas en la literatura

tales como craneosinostosis con deformidades craneofaciales como hiperostosis de la sutura coronal y alteraciones en la órbita derecha. El cierre prematuro de las suturas craneales es una característica distintiva del síndrome, lo que provoca una alteración en la forma del cráneo [13]. Esta sinostosis se localiza principalmente en las suturas coronales y se presenta de manera casi universal en los pacientes con acrocefalosindactilia tipo I. Sin embargo, también se han documentado casos en los que los individuos presentan otras manifestaciones típicas del síndrome sin las alteraciones morfológicas craneofaciales características [14,15].

En relación con el desarrollo facial, la hipoplasia del tercio medio facial contribuye a un rostro aplanado, lo que favorece el desarrollo de órbitas poco profundas y fisuras palpebrales [13]. El subdesarrollo de las estructuras maxilares da lugar a una maloclusión de clase 3, una ca-

racterística universalmente observada, y a un prognatismo mandibular. Estas alteraciones se asocian con exorbitismo, estrabismo, hipertelorismo, pabellón auricular de implantación baja, y una estructura nasal de pequeñas dimensiones con punta bulbosa [14,15]. Sin embargo, la paciente únicamente manifestó entre otras anomalías estrabismo derecho, proptosis derecha, y aumento del tamaño del hallux bilateral.

Asimismo, la dificultad para la succión, ingesta y deglución de alimentos es común en el síndrome de Apert, atribuida en parte a un paladar arqueado o hendido y a una faringe de tamaño inadecuado. El estrechamiento de los cornetes nasales puede causar dificultad respiratoria. La pérdida auditiva, frecuente en estos pacientes, se debe a anomalías en el oído medio, osculares y estenosis o atresia del conducto auditivo externo [14,15].

La sindactilia, otra característica destacada del síndrome, se presenta de manera simétrica en las extremidades, sin embargo, en esta paciente no se observó. En particular, la mano muestra la fusión de los segundos, terceros, cuartos y quintos dedos, los cuales comparten componentes óseos y de tejidos blandos, así como un lecho ungueal común. El primer dedo, sin embargo, permanece móvil y sin alteraciones morfológicas [14,15].

Finalmente, se pueden observar anomalías en el sistema nervioso central, como malformaciones del cuerpo calloso y del sistema límbico, ventriculomegalia, defectos en los giros, y alteraciones en la sustancia blanca y gris. Aunque las alteraciones intelectuales son infrecuentes, no se han reportado problemas conductuales significativos. En el sistema cardiovascular, pueden presentarse comunicación interauricular o interventricular, foramen oval permeable y cabalgamiento de la aorta. En el sistema genitourinario, se pueden encontrar hidronefrosis y criptorquidia [14,15].

El enfoque de las craneosinostosis en el Síndrome de Apert incluye una historia clínica completa, enfocándose en antecedentes familiares, exposición a teratógenos durante el embarazo y posibles razones para la compresión intrauterina de la cabeza (oligohidramnios, presentación anormal, embarazo múltiple). Además, se debe realizar un

examen físico completo para confirmar la craneosinostosis, evaluando la forma del cráneo desde todas las direcciones, midiendo la circunferencia de la cabeza y el índice cefálico. La tomografía computarizada con reconstrucción tridimensional es la modalidad diagnóstica estándar posnatal, ya que las radiografías y la resonancia magnética son menos sensibles para determinar la permeabilidad de las suturas [16].

El diagnóstico del síndrome de Apert se establece mediante la identificación de características clínicas clásicas o sugestivas, junto con la detección de una variante heterocigota patogénica en el gen *FGFR2* mediante pruebas moleculares [17]. Una vez confirmados los hallazgos fenotípicos del síndrome de Apert, se pueden realizar pruebas genéticas monogénicas o multigénicas. Se recomienda, como mínimo, realizar pruebas para la mutación p. Pro250Arg en el gen *FGFR2* y en los exones 7 y 8, especialmente en pacientes con sinostosis coronal y multisutura [18].

Las pruebas monogénicas detectan deleciones o inserciones intragénicas, y variantes de sentido erróneo, sin sentido y en sitios de empalme. Sin embargo, no detectan deleciones o duplicaciones de exones o del gen completo. Por otro lado, los paneles multigénicos, que incluyen *FGFR2* y otros genes de interés, tienen una mayor probabilidad de identificar la causa genética de la condición que afecta al paciente. Estos paneles varían según el laboratorio y, en algunos casos, incluyen paquetes personalizados [17].

El diagnóstico prenatal es difícil antes del tercer trimestre, aunque las deformidades craneofaciales suelen volverse más evidentes después del parto. Sin embargo, hallazgos como enfermedades cardíacas y del sistema nervioso central (e. g. , ventriculomegalia leve o agenesia del cuerpo calloso) pueden ser indicativos del SA [19]. Inclusive, se han descrito presentaciones atípicas incluyendo la hernia diafragmática [20].

La resonancia magnética y el ultrasonido son herramientas útiles en estos casos, y los hallazgos específicos en la ecografía prenatal pueden incluir un cráneo elevado, age-

nesia del cuerpo calloso, ventriculomegalia, hipoplasia de la parte media de la cara, hipertelorismo y órbitas poco profundas [21].

El tratamiento del síndrome de Apert requiere un enfoque multidisciplinario. Es fundamental realizar una cirugía en el primer año de vida para evitar el cierre completo de la sutura coronal y proteger el desarrollo cerebral. Esta intervención temprana ofrece resultados quirúrgicos óptimos y previene complicaciones como deformidades físicas, volumen craneal insuficiente y presión intracraneal elevada [22].

Por lo mencionado anteriormente, el tratamiento quirúrgico sugerido se describe conforme a la etapa de vida en la que se encuentre el paciente:

#### **Tratamiento por Etapas [23]:**

- Nacimiento a los 2 años: Cirugía de expansión de la bóveda craneal en dos etapas. Primero una descompresión anterior temprana con una craneotomía como procedimiento principal, seguida de una expansión de la bóveda craneal posterior. Con esto se busca evitar el aumento de la presión intracraneal.

- De 2 a 12 años: Cirugía en el tercio medio facial, incluyendo bipartición facial y osteogénesis por distracción cuyo objetivo es dividir el hueso frontal del borde supraorbitario para liberar las órbitas y la parte media de la cara de la base del cráneo. Además, tiene un fin estético ya que el procedimiento normaliza la posición del hueso cigomático, la nariz y el maxilar en relación con la mandíbula.

- De 12 años a la adultez: Cirugía Le Fort II o III y osteotomía mandibular para corregir la maloclusión clase III y, en ocasiones, mordida abierta, que se realizan cuando el paciente cumple 17 o 18 años.

Al revisar diversas fuentes bibliográficas, se observa controversia respecto al momento y la técnica de la primera intervención quirúrgica. Algunos autores sugieren realizarla antes de los 6 meses, mientras que otros recomiendan posponerla debido al posible deterioro del crecimiento cra-

neal postoperatorio [22,23]. No obstante, existe consenso en que el pronóstico depende de la gravedad de la malformación cerebral y de la posibilidad de realizar intervenciones quirúrgicas tempranas [24].

El tratamiento odontológico se divide en dos fases. La primera fase, iniciada a los 8 o 9 años, corrige el apiñamiento anterior y utiliza aparatos fijos o removibles de expansión mandibular. La valoración odontológica adecuada a los 6 años puede disminuir la impactación y el apiñamiento dental [23].

#### **Tratamiento de malformaciones de extremidades**

La corrección de sindactilia depende del grado de compromiso de los tejidos y puede incluir cirugías ortopédicas y plásticas para liberar partes blandas y mejorar la motricidad fina. Para las deformidades de los pies, se pueden realizar procedimientos como la separación de la sindactilia, y el uso de yesos, férulas y ortesis para deformidades en aducción o supinación. El tratamiento temprano es crucial para prevenir problemas en la marcha y mejorar la calidad de vida del paciente [24,25].

#### **Tratamientos Adicionales**

El tratamiento adicional incluye la reparación de paladar hendido, corrección quirúrgica de estrabismo, manejo provisional de la vía aérea (como traqueostomía) y tratamiento de la apnea del sueño. Además, las terapias de alimentación y lenguaje son fundamentales para el adecuado desarrollo del niño [25].

#### **Proyección a futuro**

En el estudio del panel molecular realizado a la paciente, se identificó una variante de significado incierto (VUS, "Variant of Uncertain Significance"). Las variantes genéticas se clasifican en patogénicas, probablemente patogénicas, de significado incierto, probablemente benignas o benignas [26,27]. Las VUS indican que los datos actuales no son suficientes o son contradictorios para determinar su impacto en la enfermedad, lo que complica su interpretación debido a la falta de información sobre su relación con fenotipos patológicos y su frecuencia en la población [28].

La identificación de las VUS presenta múltiples desafíos, como la interpretación clínica y el asesoramiento genético. Para manejar estas variantes, se requiere una evaluación multidisciplinaria y el uso de bases de datos de frecuencia poblacional, de significado clínico y bibliográficas, junto con herramientas bioinformáticas tales como ClinVar, ExAC, LOVD, MutationTaster, entre otros, para obtener una interpretación más precisa de su significado [29]. A mayor comprensión, estudios funcionales y la segregación familiar pueden proporcionar información adicional útil para una eventual reclasificación de estas variantes [30].

Es fundamental centrarse en las variantes predichas como patogénicas, probablemente patogénicas o de significado incierto (VUS). El proceso de análisis incluye varios pasos: primero, consultar bases de datos de poblaciones sanas y de mutaciones patológicas; segundo, confirmar la variante y realizar un análisis de segregación; y tercero, llevar a cabo un análisis *in silico*. Si después de estos análisis la variante sigue siendo una firme candidata a ser una mutación deletérea responsable de la enfermedad, se pueden considerar estudios funcionales adicionales, entre los cuales se encuentran pruebas en plataformas y/o estudios en ratones knockout con la variante para determinar sus funciones biológicas y su implicación en el fenotipo [31].

La interpretación de variantes de significado incierto mejora con la acumulación de datos genéticos y el avance de las tecnologías de procesamiento de datos biológicos. Es fundamental mantener actualizadas las bases de datos y utilizar técnicas de análisis más precisas para caracterizar estas variantes de manera más efectiva [32]. Incluir estas variantes en los informes de laboratorio con recomendaciones para seguimiento y reevaluación periódica es esencial para un diagnóstico y manejo clínico precisos [33]. Además, algunas variantes que actualmente tienen un significado incierto o desconocido podrían adquirir una relevancia patológica en el futuro, destacando la importancia de la reevaluación continua [34].

### Conclusiones

El síndrome de Apert (S. A. ) es un trastorno genético raro, lo que hace que el diagnóstico precoz tenga un impacto significativo en el pronóstico y la calidad de vida de los pa-

cientes. Este síndrome suele presentar complicaciones respiratorias y del sistema nervioso central. Por ende, un abordaje multidisciplinario temprano puede mejorar la esperanza de vida de los pacientes, ya que su pronóstico depende de la gravedad clínica y del tratamiento oportuno. La detección de variantes de significado incierto (VUS) presenta desafíos diagnósticos que requieren una evaluación especializada y el uso de herramientas adecuadas. La actualización constante de bases de datos y el seguimiento regular son esenciales, ya que algunas variantes pueden adquirir relevancia patológica con el tiempo.

### Referencias

- [1] Orphanet: Síndrome de Apert. (s/f). Orpha.net. Recuperado el 7 de agosto de 2024, de <https://www.orpha.net/es/disease/detail/87>
- [2] Munarriz PM, Pascual B, Castaño-Leon AM, García-Recuero I, Redondo M, Aragón AM de, et al. Apert syndrome: Cranial procedures and brain malformations in a series of patients. *Surg Neurol Int* [Internet]. 2020 [citado el 16 de julio de 2024];11(361):361. Disponible en: [http://dx.doi.org/10.25259/sni\\_413\\_2020](http://dx.doi.org/10.25259/sni_413_2020).
- [3] Camargo Luaces E, Serrano Figueroa Z. Síndrome de Apert. *Rev Ciencias Médicas* [Internet]. 2017 Dic [citado 2024 Jul 20];21(6):191-195. Disponible en: [[http://scielo.sld.cu/scielo.php?script=sci\\_art-text&pid=S1561-31942017000600023&lng=es](http://scielo.sld.cu/scielo.php?script=sci_art-text&pid=S1561-31942017000600023&lng=es)] ([http://scielo.sld.cu/scielo.php?script=sci\\_art-text&pid=S1561-31942017000600023&lng=es](http://scielo.sld.cu/scielo.php?script=sci_art-text&pid=S1561-31942017000600023&lng=es)).
- [4] Programa de Anomalías Craneofaciales de Boston Children's Hospital. (s/f). Síndrome de Apert Guía de diagnóstico y tratamiento. [https://www.childrenshospital.org/sites/default/files/2022-07/CAP\\_25959\\_ApertSyndromBrochure2022\\_Spanish\\_no\\_marks.pdf](https://www.childrenshospital.org/sites/default/files/2022-07/CAP_25959_ApertSyndromBrochure2022_Spanish_no_marks.pdf)
- [5] OMIM. Entry #101200 - APERT SYNDROME. [Internet]. Disponible en: <https://omim.org/entry/101200?search=sindrome+de+Apert>. Accedido el 16 de julio de 2024.
- [6] Vieira C, Teixeira N, Cadilhe A, Reis I. Apert syndrome: prenatal diagnosis challenge. *BMJ Case Rep* [Internet]. 2019 [citado el 16 de julio de



- 2024];12(12). Disponible en: <http://dx.doi.org/10.1136/bcr-2019-231982>.
- [7] Das S, Munshi A. Research advances in Apert syndrome. *J Oral Biol Craniofac Res* [Internet]. 2018 [citado el 16 de julio de 2024];8(3):194-199. Disponible en: <http://dx.doi.org/10.1016/j.jobcr.2017.05.006>.
- [8] Iba K, Yotsuyanagi T, Yamashita K, Onuma M, Kitada A. *JOS Case Reports* Two-stage surgical treatment for medially angulated great toes in Apert feet by wedged corrective osteotomy with distraction of the inter-metatarsal space : A case report . *JOS Case Reports* [Internet]. 2023;2(4):145–9. Available from: <https://doi.org/10.1016/j.joscr.2023.09.002>
- [9] Munarriz PM, Pascual B, Castaño-leon AM, García-recuero I, Redondo M, Aragón AM De, et al. Apert syndrome : Cranial procedures and brain malformations in a series of patients. 2020;11(361):1–8.
- [10] Das S, Munshi A. *Journal of Oral Biology and Craniofacial Research* Research advances in Apert syndrome. *J Oral Biol Craniofac Res* [Internet]. 2017;6–11. Available from: <http://dx.doi.org/10.1016/j.jobcr.2017.05.006>
- [11] Kelly K, Cummins S, Xie D, Virgin FW. *Otolaryngology Case Reports* Sinus disease in Apert ' s syndrome : Durable quality of life improvement following surgical intervention. *Otolaryngol Case Reports* [Internet]. 2021;18(December 2020):100256. Available from: <https://doi.org/10.1016/j.xocr.2020.100256>
- [12] Droubi L, Laflouf M, Alsayed Y, Comisi JC. *Journal of Oral Biology and Craniofacial Research* Apert Syndrome : Dental management considerations and objectives. *J Oral Biol Craniofac Res* [Internet]. 2022;12(3):370–5. Available from: <https://doi.org/10.1016/j.jobcr.2022.04.002>
- [13] De diagnóstico y tratamiento G. Síndrome de Apert [Internet]. *Childrenshospital.org*. [citado el 18 de julio de 2024]. Disponible en: [https://www.childrenshospital.org/sites/default/files/media\\_migration/a6a74b78-54fa-4f53-9109-2b569b951ded.pdf](https://www.childrenshospital.org/sites/default/files/media_migration/a6a74b78-54fa-4f53-9109-2b569b951ded.pdf)
- [14] Wenger TL, Hing AV, Evans KN. Apert Syndrome. University of Washington, Seattle; 2019.<https://www.ncbi.nlm.nih.gov/books/NBK541728/>
- [15] UpToDate [Internet]. Uptodate.com. [citado el 8 de agosto de 2024]. Disponible en: [https://www.uptodate.com/contents/craniosynostosis-syndromes/print?search=apert%20syndrome&source=search\\_result&selectedTitle=1%7E18&usage\\_type=default&display\\_rank=1](https://www.uptodate.com/contents/craniosynostosis-syndromes/print?search=apert%20syndrome&source=search_result&selectedTitle=1%7E18&usage_type=default&display_rank=1)
- [16] Brah, T. K., Thind, R., & Abel, D. E. (2020). Craniosynostosis: Clinical Presentation, Genetics, and Prenatal Diagnosis. In *Obstetrical and Gynecological Survey* (Vol. 75, Issue 10). <https://doi.org/10.1097/OGX.0000000000000830>
- [17] Wenger TL, Hing AV, Evans KN. Apert Syndrome. 2019 May 30. In: Adam MP, Feldman J, Mirzaa GM, et al., editors. *GeneReviews®* [Internet]. Seattle (WA): University of Washington, Seattle; 1993–2024. Available from: <https://www.ncbi.nlm.nih.gov/books/NBK541728/>
- [18] Vieira, C., Teixeira, N., Cadilhe, A., & Reis, I. (2019). Apert syndrome: Prenatal diagnosis challenge. *BMJ Case Reports*, 12(12). <https://doi.org/10.1136/bcr-2019-23198>
- [19] Rubio, E. I., Blask, A., & Bulas, D. I. (2016). Ultrasound and MR imaging findings in prenatal diagnosis of craniosynostosis syndromes. *Pediatric Radiology*, 46(5). <https://doi.org/10.1007/s00247-016-3550-x>
- [20] Werner, H., Castro, P., Daltro, P., Lopes, J., Ribeiro, G., & Araujo Júnior, E. (2018). Prenatal diagnosis of Apert syndrome using ultrasound, magnetic resonance imaging, and three-dimensional virtual/physical models: three case series and literature review. *Child's Nervous System*, 34(8). <https://doi.org/10.1007/s00381-018-3740-y>
- [21] Kutkowska-Każmierczak, A., Gos, M., & Obersztyn, E. (2018). Craniosynostosis as a clinical and diagnostic problem: molecular pathology and genetic counseling. In *Journal of Applied Genetics* (Vol. 59, Issue 2). <https://doi.org/10.1007/s13353-017-0423-4>
- [22] Conrady CD, Patel BC, Sharma. S. Apert Syndrome [Internet]. *StatPearls*. 2023 [citado el 16 de julio de 2024]. Disponible en: <https://www.ncbi.nlm.nih.gov/books/NBK518993/>

- [23] Giraldo–Barrero YP, Carrillo–Mendigaño N, Peña–Vega CP, Yezioro–Rubinsky S. Síndrome de Apert: alternativas de tratamiento ortodóntico - quirúrgico y tiempos de ejecución. Una revisión de la literatura. *Acta Odont Col.* 2022; 12(1): 40–57. Disponible en: <https://revistas.unal.edu.co/index.php/actaodontocol/article/view/97958>
- [24] Salinas CHT, Ccanto BL, Mucha MD. Síndrome de Apert: Repercusiones de un diagnóstico y abordaje tardío. *Revista Pediatría sociedad colombiana* [Internet]. 2021; Disponible en: <https://revistapediatria.org/rp/article/view/164>
- [25] Cayón FEC, Velasco GFA, Serrano JPA, Carrillo CPP. Tratamiento de sindactilia en paciente con síndrome de Apert. *Revista Metrociencia* [Internet]. 2022;30. Disponible en: <https://www.revistametrociencia.com.ec/index.php/revista/article/view/195/516>
- [26] Genome.gov. Variant of Uncertain Significance (VUS). Disponible en: <https://www.genome.gov/es/genetics-glossary/Variant-of-Uncertain-Significance-VUS>
- [27] Dialnet.unirioja.es. Variante de Significado Incierto (VUS) en Genética. Disponible en: <https://dialnet.unirioja.es/descarga/articulo/8530160.pdf>
- [28] Repositorio.unal.edu.co. Tesis sobre Variante de Significado Incierto en Exoma. Disponible en: <https://repositorio.unal.edu.co/bitstream/handle/unal/84751/1032459981.Tesis.pdf?sequence=4&isAllowed=y>
- [29] Instituto Roche.es. Jornadas sobre Variantes de Significado Incierto. Disponible en: [https://www.instituto-roche.es/static/jornadas/archivos/gen\\_data.pdf](https://www.instituto-roche.es/static/jornadas/archivos/gen_data.pdf)
- [30] Riull.ull.es. Reclasificación de Variantes de Significado Desconocido. Disponible en: <https://riull.ull.es/xmlui/bitstream/915/15232/1/Reclasificacion+de+variantes+de+significado+desconocido+en+cancer+de+mama+ovario+familiar.pdf>
- [31] Sen.es. [citado el 8 de agosto de 2024]. Disponible en: [https://www.sen.es/pdf/2023/Manual\\_Genetica\\_TM.pdf](https://www.sen.es/pdf/2023/Manual_Genetica_TM.pdf)
- [32] ClinVar. Revisión de Variantes Genéticas. Disponible en: <https://www.ncbi.nlm.nih.gov/clinvar/>
- [33] ExAC. Base de Datos de Variantes Genéticas. Disponible en: <http://exac.broadinstitute.org/>
- [34] Instituto Roche.es. [citado el 8 de agosto de 2024]. Disponible en: [https://www.instituto-roche.es/static/jornadas/archivos/gen\\_data.pdf](https://www.instituto-roche.es/static/jornadas/archivos/gen_data.pdf)